




# CASO CLÍNICO.

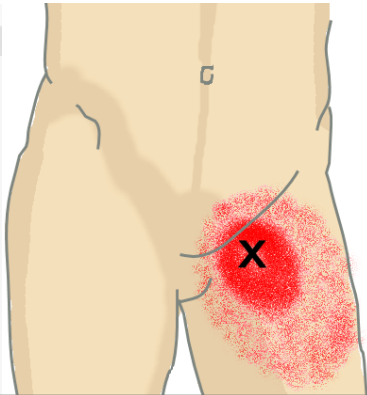
DR. MARCOS GUERRERO (R4 M.I.).  
DRA. INDRA D. SANOJA (R4 M.I.).



## EN RESUMEN: AÑO 2013/14.

- Varón de 60 años, de raza caucásica, con 2 meses de:
  - **Febrícula** diaria.
  - **Sudoración nocturna**.
  - **Artromialgias proximales**.
  - **Cefalea**.
  - **Pérdida de peso 2-4kg**.
- Antecedente geográfico: **viaje a Namibia** hace 6 meses.
- Exploración física destacando una **masa parainguinal izquierda** (desde 2011).
- Pruebas complementaria sin hallazgos relevantes.

# SÍNTOMA Y SIGNO GUÍA:



Ecografía compatible con **LIPOMA.**

2a

2m

Serologías negativas.

Reactantes y marcadores negativos.

Imágenes negativas.

Patología subaguda:

- ~~Sistémica. Art. Horton, PMR.~~
- ~~Neoplasias abdominales/linfoma.~~

Activación de infecciones latentes:

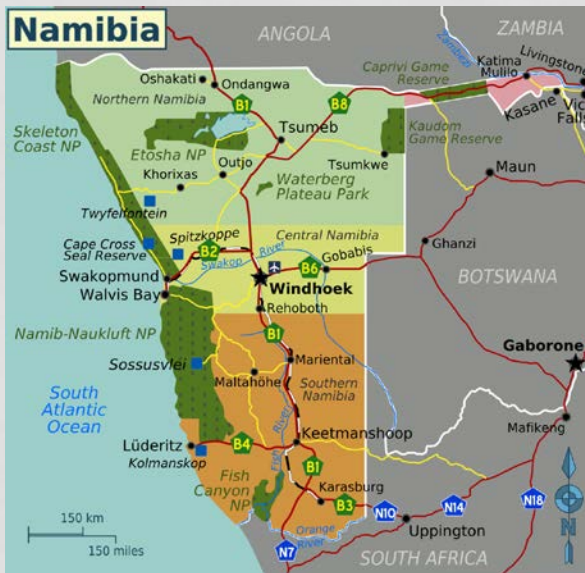- ~~Brucelosis.~~
- ~~TBC pulmonar/ extrapulmonar.~~
- ~~Abscesos.~~
- ~~Lúes.~~
- ~~LCV.~~



~~Patología aguda:~~

- ~~Mononucleosis infecciosa.~~
- ~~Primo infección VIH.~~
- ~~Hepatitis víricas.~~

# ENFERMEDADES TROPICALES:



## Período de incubación mayor de 6 semanas

- ~~Malaria~~
- ~~Tuberculosis~~
- ~~Hepatitis B~~
- Leishmaniasis visceral
- Filariasis
- Tripanosomiasis africana
- ~~Esquistosomiasis~~
- ~~Absceso hepático amebiano~~
- ~~Micosis crónicas~~
- ~~Rabia~~
- Meningococo

## Fiebre + hemorragia

- Leptospirosis
- VIH
- Tripanosomiasis africana
- Fiebres hemorrágicas virales
- Fiebre

No lesiones cutáneas.

## bre sin

Imágenes negativas.

- Malaria
- Dengue
- Fiebre tifoidea
- Rickettsiosis
- Leptospirosis
- VIH
- Tripanosomiasis africana



25 REASONS WHY YOU SHOULD TRAVEL TO NAMIBIA



# PARÁSITOS:



	MALARIA	LEISHMANIA VISCERAL	T. AFRICANA	FILARIA LINFÁTICA
A FAVOR	Latencia de especies <i>vivax</i> y <i>ovale</i> .	Latencia <i>donovani</i> . Afectación ganglionar. Afectación cutánea inicial inadvertida?	Latencia <i>gambiense</i> . Lesión cutánea mínima. Afectación ganglionar.	Latencia <i>W.bancrofti</i> y <i>B.malayi</i> . Febrícula. Nocturna. Afectación ganglionar inguinal.
EN CONTRA	Fiebres larvadas. Hemograma Megalias.	Fiebres larvadas. Esplenomegalia. Alt. Hemograma. Afectación de otros órganos.	Múltiples ganglios, craneo-caudal. Esplenomegalia. Alt. Hemograma Patocronia.	Eosinofilia.  (no está presente en todos los casos).
Diagnóstico	Gota gruesa	PAAF/biopsia de órgano afecto. Serología. Sangre/Giemsa.	PAAF/biopsia de ganglio. Sangre/Giemsa.	Sangre/Giemsa PAAF/biopsia de ganglio.

# OPCIONES DIAGNÓSTICAS:

